

Physiotherapie in der operativen Gynäkologie

Mehr als Beckenbodentraining

Nach gynäkologischen Operationen im Bauch- und Genitalbereich spielt Physiotherapie eine entscheidende Rolle bei der funktionellen Rehabilitation des Beckenbodens und des Urogenitalsystems. Hannelore Ruppert erklärt die häufigsten Operationen. Sie zeigt neue und bewährte therapeutische Maßnahmen auf und nennt Faktoren, die für einen guten Kontakt zwischen Therapeutin und Patientin wichtig sind.

Die klassischen gynäkologischen Operationen im Bauch- und Genitalbereich betreffen Uterus, Adnexe, Vulva und Vagina. Aufgrund der weiblichen Anatomie und Physiologie im Beckenbereich kann es zu Lageveränderungen der Organe (Zystozele, Rektozele, Enterozele) und zu Senkungszuständen des weiblichen Genitals (Descensus uteri et vaginae) oder/und zu Episoden von Harn-, Wind- oder Stuhlinkontinenz kommen.

Im Laufe vieler Jahrzehnte gynäkologischer Chirurgie haben sich unterschiedliche Operationsmethoden entwickelt. Nicht immer wurde hierbei die besondere weibliche Physiologie berücksichtigt. Und auch heute noch muss bei der Wahl der Vorgehensweise zwischen Gesunderhaltung, Organerhaltung, notwendiger Radikalität einer Operation (bei Krebserkrankungen) und der verbleibenden Lebensqualität für die Frau immer wieder individuell entschieden werden.

Historischer Überblick Die Operationsverfahren entwickelten sich seit Mitte des 19. Jahrhunderts, auch wegen der Infektionsgefahren bei Bauchoperationen, vorwiegend als vaginale Operationen (OP nach Schauta, OP nach Mackenrodt). Später wurden durch die Verfügbarkeit von Antibiotika gynäkologische Operationen häufig über den abdominalen Zugangsweg (= Laparotomien) durchgeführt

(abdominale Hysterektomien, OP nach Wertheim). Die deutlich einfachere Handhabung und die bessere Sichtkontrolle für die Operateure spielten bei dieser Entwicklung eine Rolle. Die vaginalen Operationen gerieten ins Abseits. Wie wir heute jedoch wissen, schont ein vaginales Vorgehen im Vergleich zu einem abdominalen die Nerven im Beckenraum [1, 2]. Mitte der 90er-Jahre hielten laparoskopische Operationen und laparoskopisch assistierte vaginale Operationen Einzug in die Gynäkologie (= Schlüsselloch-OPs). Die minimalinvasiven Operationen können heute oft die abdominalen ersetzen. Sie stellen jedoch erhöhte Anforderungen an die Geschicklichkeit des Operateurs.

Minimalinvasive OPs Die minimalinvasiven Operationen verletzen die Halte- und Versorgungsstrukturen des Beckens und Beckenbodens deutlich geringer als die abdominalen. Und sie können weniger blutig durchgeführt werden. Die Schlüsselloch-Sichtkontrolle des Operationsgebietes ermöglicht es, die nervalen Strukturen vermehrt zu schonen. Im Zuge der minimalinvasiven Operationen wurden die stabilisierenden Haltefunktionen des feinen Nervengeflechts der Nn. splanchnici neu entdeckt und bewertet: Diese bei gynäkologischen OPs leicht verletzbareren Nerven erfüllen wichtige Stabilisierungsfunktionen im kleinen Becken. Sie sind zuständig für die Speicher- und Entleerungsfunktionen von Blase und Darm, darüber hinaus für die Empfindungsfähigkeit bei der Sexualität. Minimalinvasive OPs sind:

- ▶ Laparoskopische Hysterektomie (LH)
- ▶ Laparoskopisch-assistierte vaginale Hysterektomie (LAVH)
- ▶ Laparoskopisch-assistierte vaginale radikale Hysterektomie (LAVRH)
- ▶ Laparoskopisch-assistierte suprazervikale Hysterektomie (LASH)
- ▶ Myomnukleationen (Muskelgeschwulstausschälungen)
- ▶ Laparoskopische Endometriose-Operationen

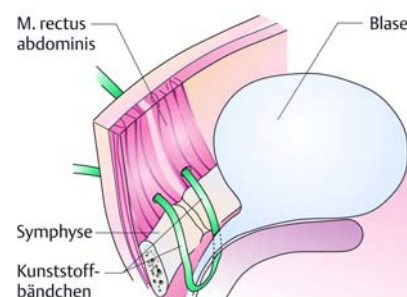


Abb. 2 TTV-Verfahren zur Inkontinenz-Behandlung: Ein Kunststoffbändchen stützt die Urethra. Diese Lagekorrektur sorgt für Kontinenz.

Abb. 1 Operation nach Burch: Über einen suprasymphysären Hautschnitt gelangt der Operateur zum Blasenhal. Dort verbindet er die paravaginalen Faszien mit dem Cooper-Ligament, wodurch die Urethra hochgezogen wird.

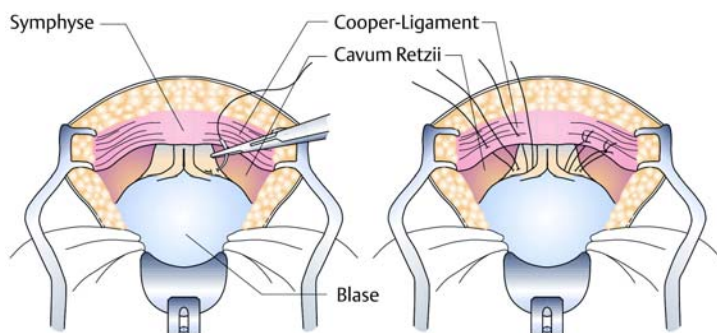
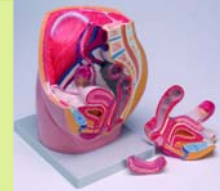

Abb. 1–2: Stauber M, Weyerstahl T. Duale Reihe Gynäkologie und Geburtshilfe. 2. Auflage, Stuttgart: Thieme 2005



Fit für die Gynäkologie

Mit den Stichwörtern „Beckenmodell“ und „Gyn-Buch“ gibt es ein Beckenmodell im Wert von 115 Euro von Erler-



Zimmer zu gewinnen sowie drei Exemplare des Buchs „Gynäkologie und Geburtshilfe“. Ende der Aktion ist der 4. Januar 2007. Mitmachen unter www.thieme.de/physiobonus > „physioexklusiv“ > „Gewinnspiele“.



Senkungsoperationen ▶ Bei der vorderen Scheidenplastik (= anteriore Kolposuspension) zur Hebung des Blasenhalses befestigt der Operateur die vordere Scheidenwand am Periost und am Knorpel der Symphyse (= OP nach Marchall-Marchetti-Krantz), oder aber am Ligamentum pubicum superius, dem Cooper-Ligament (= Burch-Cowan-Operation, Abb. 1). Bei Bedarf werden Raffnähte angelegt und auseinandergewichenen Muskelgewebe wird neu adaptiert, dilatiertes Scheidengewebe kann bei Bedarf entfernt werden (= Kolporrhaphie; Raffung bzw. Stützung der Scheidenwände). Bei der hinteren Plastik (= Levator-Damm-

Plastik) befestigt der Operateur die hintere vaginale Wand am Lig. sacrospinale (= OP nach Amreich-Richter) oder am Lig. sacrotuberale. Zusätzlich rafft man Muskelgewebe vom M. levator ani. Das Vorgehen bei der hinteren Plastik verletzt leicht die Nn. splanchnici und führt daher oft zu Entleerungsschwierigkeiten von Darm und Blase.

Inkontinenz-Operationen ▶ Für Inkontinenz-Operationen der Blase wählte man früher einen abdominalen Zugang (Abb. 1). Neben diesen Operationen dominieren heute minimalinvasive vaginale Eingriffe mit span-

nungsfreien synthetischen Bändern (= tapes). Diese Bänder unterstützen die Urethra wie eine stabilisierende Hängematte. Das TVT liegt suprapubisch-transvaginal. Beim TOT wählt man den Zugang durch das Foramen obturatum (TVT = tension free vaginal tape, Abb. 2, TOT = transobturatorielles Tape). Während des Heilungsprozesses durchdringt Bindegewebe die Bänder, so dass sie stabil mit der Umgebung verwachsen. Eine später eventuell notwendige Revision ist daher nur schwer möglich. Die Bänder verbessern die anatomische Lage der Harnröhre und tragen so zur Kontinenz der Blase bei.

Noch junge Methode: Beckenboden-Repair mit Netzen ▶ Der Beckenboden kann durch Geburtsverletzungen, Operationen und übermäßige Alltagsbelastungen erheblich an Stabilität verlieren, meist mit Konsequenzen für die Kontinenzfähigkeit von Blase und Darm. Heute stehen verschiedene synthetische Netze (= meshes) zur Verfügung, um einer aus dem Lot geratenen weiblichen Anatomie neue Stabilität zu verschaffen (Abb. 3). Das abgebildete Netz ist zum Beispiel mit sogenannten Armen versehen und kann spannungsfrei eingebracht werden. Es liegt spannungsfrei, da es nicht angenäht wird. Den Halt des Bandes kann man mit einem Klettverschluss vergleichen. Im vorderen Kompartiment verlaufen die Arme durch das Foramen obturatum, im hinteren durch das Lig. sacrospinale und die Fossa ischiorectalis.

Fortschritte in der gynäkologischen Onkologie ▶ Krebserkrankungen erfordern häufig die Entfernung von Lymphknoten. Eine Möglichkeit ist, sie radikal zu entfernen. Inzwischen ermöglicht jedoch die sogenannte Sentinel-Lymphnodektomie-Technik

ein schonenderes Vorgehen (Kasten), Lymphstauungen im Unterleibs- und Beinbereich nach Operationen können so deutlich verringert werden.

Je nach Befund werden heute auch von den Organen möglichst nur Teilbereiche entfernt (zum Beispiel beim Zervix-Karzinom nur der Gebärmutterhals = Trachelektomie). Dies erhöht die Stabilität der Haltestrukturen im kleinen Becken und erhält in vielen Fällen sogar die Gebärfähigkeit.

Besonderheiten in der stationären Gynäkologie ▶ Physiotherapeutinnen in einer gynäkologischen Klinik behandeln Frauen während eines Klinikaufenthalts in sehr unterschiedlichen, aber stets existenziellen Lebensphasen. Ein Klinikaufenthalt in der Gynäkologie ist immer eine sensible Zeit. Die Patientinnen müssen sich mit Fragen zur Gesundheit und Krankheit auseinandersetzen, egal ob sie ein Baby erwarten oder operiert werden. Immer berührt das Geschehen die sexuelle Identität. Und Diagnose und Ausmaß einer Erkrankung sind selbst nach operativen Eingriffen nicht immer vollständig bekannt. Unfreundlichkeit einer Patientin, Wut oder Depression, Trauer oder Apathie,



Sentinel-Lymphknoten-Biopsie

Lymphödeme vermeiden

Sentinel- oder Wächterlymphknoten nennt man jeweils die ersten Lymphknoten des lymphatischen Abflusses aus einem Tumorgebiet. Beginnt ein Krebs in die Lymphbahn zu streuen, so ist der Wächterlymphknoten davon als Erster befallen. Ist er frei von Tumorgewebe, so sind erfahrungsgemäß auch die folgenden Lymphknoten gesund und müssen nicht entfernt werden. Lymphödeme werden so vermieden oder verringert.

Die Technik der Sentinel-Lymphknoten-Biopsie: Nach einer radioaktiven Markierung oder einer Farbstoffmarkierung wird der Wächterlymphknoten während der Operation gesucht und entfernt. Ergibt die histologische Untersuchung tumorfreies Gewebe, kann auf eine ausgedehnte Lymphknotenentfernung verzichtet werden. Bei positivem Ergebnis muss eine radikale regionale Lymphknoten-dissektion durchgeführt werden.

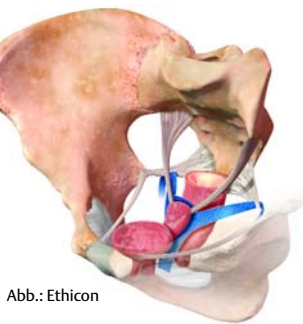


Abb.: Ethicon

Abb. 3 Neue Operationstechnik: Halt für den Beckenboden mithilfe eines Netzes (blau). Es liegt zwischen Rektum und Vagina.

Aggressivität oder „den Kopf in den Sand stecken“ können Ausdruck für Stress und Anspannung sein. Die Phasen der Krankheitsbewältigung und der Trauer gehören daher in der stationären Gynäkologie zum Hintergrundwissen einer Therapeutin.

Psychosoziale Aspekte beachten ▶ Mit diesem Wissen kann man die Physiotherapie effektiver gestalten. Die heutzutage sehr kurzen Krankenhausliegezeiten erfordern zusätzlich, dass die wenigen Therapeut-Patient-Kontakte gut genutzt werden. Psychosoziale Komponenten innerhalb der Therapiesituation sind zu beachten: Zusätzliche Stressoren für die Patientin sind durch ein adäquates Auftreten der Therapeutin ebenso zu vermeiden wie ungünstige biologische Parameter. Behandelt zum Beispiel eine junge attraktive Therapeutin eine krebskranke Frau, die ge-

rade ihre Gebärfähigkeit verloren hat, kann sich dies negativ auswirken. Eine ablehnende Körperhaltung der Therapeutin, ein distanzierter Tonfall bei der Begrüßung oder Anleitung von Übungen und eine unsensible Wortwahl können zu weiteren Stressoren werden.

Ein freundliches Weitergeben von physiotherapeutischem Wissen und das unterstützende Erklären von therapeutisch sinnvollen und sanften Bewegungen fördern dagegen die Heilung. Empathie für die Patientin und ein zuwendungsvolles Sprechen über ihren Körper und die erkrankten Körperteile stärken die emotionale Seite des Heilungsprozesses. Wissen über das Krankheitsbild und die Therapie gibt der Patientin eine eigenständige Verantwortung für ihre Genesung an die Hand, auch für die Zeit nach dem Krankenhausaufenthalt. Motivierende

Übungsbeispiel „Die Waage“

Koordination von Zwerchfell, Transversus abdominis, Beckenbodenmuskulatur und Bewegungsimpulsen

Ausgangsstellung

Entspannte Rückenlage mit extendierten Knien. Die Beine sind leicht geöffnet. Die Fußsohlen haben Kontakt zum Querbrett des Bettes oder zu einer Wand (◀ Abb. 5a).

Schritt I: Atembewegungen anleiten

Den ruhigen Atem zum Bauchraum lenken. Wie eine Welle kommt und geht der Atem, ganz von alleine, ruhig und sacht. Den Atem dann mit einem gehauchten ch ... oder f ... abgeben (ein weicher, hörbarer Ton). Der Atem strömt ganz langsam raus und strengt nicht an.

Schritt II: Atmung und Beckenbodenspannung kombinieren

Das Ausatmen verhält sich wie ein Dirigent vor seinem Orchester: Es startet als Erstes und setzt die Aktivitäten der anderen Mit-

spieler in Gang. Wieder mit dem Ausatmen auf ch ... beginnen. Beim weiteren Ausatmen schließen sich zusätzlich sanft (!) und aktiv Harnröhre, Vagina und Anus. Der Beckenboden baut eine sehr leichte „schnürende Spannung“ auf. Muskelanspannung langsam lösen und anschließend bei zwei bis drei Atemzügen entspannen. Bei den Wiederholungen den sanften Spannungsaufbau und -abbau wahrnehmen.

Schritt III: Zusätzlich Bewegungen anleiten

Die Ausatemphase startet mit einem sanften Ausatmen, eventuell wieder auf ch ... Mit dem weiteren Ausatmen bewegen sich beide Vorfüße langsam gegen die Fläche unter den Fußsohlen, als wollte man sich auf die Zehenspitzen stellen oder beim Autofahren Gas geben (◀ Abb. 5b). Diese Spannung langsam und ruhig aufbauen. Muskelanspannung langsam lösen und bei zwei bis drei Atemzügen entspannen. Die

Intensität des Druckes unter den Füßen soll dann sehr feinstufig variiert werden. Dabei kann die Patientin das Bild der „Waage“ einsetzen (daher der Name der Übung), die die Intensität der Spannung misst: 50 g, 200 g, 500 g usw. Sie kann die Spannung variieren, nicht nur linear steigern, und zwischen beiden Füßen wechseln, nur den rechten Fuß, nur den linken Fuß.

Schritt IV: Verbinden aller Schritte


Die Ausatmung beginnt, es folgt das Schließen der Beckenbodenöffnungen und dann die Aktivität der Vorfüße. Diese Spannung über zwei Atemzüge halten, ohne den Atem anzuhalten! Muskelanspannung langsam lösen und nachspüren. Im Rhythmus der Atmung diese Abfolge einige Male wiederholen. Auf diese Weise kann die Patientin eine gute An- und Entspannung erlernen, im Bewegungsgefühl abspeichern und den Beckenboden so behutsam tonisieren.

Variationen

Für diese Übung gibt es zahlreiche Variations- und Steigerungsmöglichkeiten, zum Beispiel kann man andere Bewegungen der Extremitäten hinzunehmen.

Die Waage dient nicht nur dem Zusammenspiel von Atmung, Beckenboden und Bewegungsimpuls. Der physiologische Einsatz des Zwerchfells ist ein wesentlicher Bewegungsmotor für alle inneren Organe und deren Versorgungsabläufe. Die Übung aktiviert zum Beispiel auch die Darmbewegungen und die Nierenarbeit. Und auch das Lymphsystem und der Blutkreislauf werden physiologisch unterstützt.

Abb. 5a–b Bei der „Waage“ baut die Patientin mit dem Start der Ausatemphase erst Zwerchfellspannung auf, dann Beckenbodentonus und zuletzt folgt die Anspannung in der Peripherie, zum Beispiel bei einer Plantarflexion gegen Widerstand (Bettende oder Wand).



Fotos: H. Ruppert

und aufklärende Gespräche gehören daher zum physiotherapeutischen Handwerkszeug.

Präoperative Physiotherapie verbessert das Ergebnis ▶ Bereits vor chirurgischen Eingriffen sollte ein schonendes Beckenbodenverhalten erarbeitet werden. Hierzu gehören: beckenbodenschonendes Aufstehen und Hinlegen ins Bett (☞ Abb. 4), Husten mit Wundschutz, schonendes Verhalten auf der Toilette, entstauende Maßnahmen für das Wundgebiet, sanfte Bewegungen zur Verbesserung der Wundheilung und Anleitung, wie man behutsam den Beckenboden tonisiert.

Eine Untersuchung der Universität Kopenhagen belegt den Vorteil präoperativer Physiotherapie, insbesondere bei Inkontinenzoperationen [3].

Inhibitionen überwinden ▶ Alle Operationen führen zu Gewebeüberdehnungen, da die Operateure sich Zugang zum OP-Gebiet schaffen müssen. Diese vorübergehenden Überdehnungen führen zu Hemmungen (Inhibitionen) der physiologischen Abläufe. Zum Beispiel kann der stabilisierende Tonus des M. transversus abdominis nachlassen [4]. Die Inhibitionen bergen die Gefahr einer postoperativen Fehlkoordination, was für die Kontinenz negative Folgen haben kann. Es gilt, diese abzubauen: Sanfte und dennoch stabilisierende Kontraktionsübungen können das Zusammenspiel zwischen Zwerchfell, Transversus abdominis und Beckenboden in den ersten postoperativen Tagen schulen.

Koordination zwischen Zwerchfell, Beckenboden und Aktivitäten ▶ Untersuchungen belegen, dass Bewegungsabläufe von einer Aktion des Zwerchfells eingeleitet werden [5, 6, 7]. Das Zwerchfell übernimmt eine erste stabilisierende Aufgabe, gefolgt vom Transversus abdominis und vom Beckenboden. Erst im dritten Schritt kommt der Muskelimpuls für die eigentliche Bewegung zustande. Das heißt: Zwerchfell, Transversus abdominis und Beckenboden dienen der Rumpfstabilität, die Voraussetzung für Bewegung ist. In dieser „richtigen“ Reihenfolge liegt der Schlüssel für einen langfristigen Behandlungserfolg mit physiologischer Beckenbodenstabilität. Dieses Zusammenspiel kann man den Patientinnen postoperativ erklären und es mit ihnen erarbeiten (☞ Übungsbeispiel). Viele Therapeutinnen haben diese Zusammenhänge bisher zu wenig beachtet. Hier liegen oft die Wurzeln für frustrierende Behandlungsbemühungen im Beckenbodenbereich, weil die Koordination aller beteiligten Strukturen untereinander nicht geschult wird.

Gasreste nach laparoskopischer OP ▶ Gasreste im Unterbauch können postoperativ erhebliche Beschwerden verursachen, bis hin zu Herz- und Schulter-Nackenschmerzen. Manchmal ähneln sie Blähungen und Verdauungsschwierigkeiten. Man kann sie durch leichte Schüttelungen der Beine bei aufgestellten Füßen und flektierten Knien in Bewegung setzen. Ebenso unterstützen Bewegung und Zwerchfellexkursionen den Abbau der Gase.

Bewegung gegen Verwachsungen ▶ Ein weiterer Vorteil von Bewegung und Lageveränderungen der Bauchorgane ist, dass das Gewebe im Operationsgebiet weniger leicht verwächst und verklebt. Auch die Atemtherapie wirkt dem entgegen. Beides sollte ab dem dritten postoperativen Tag regelmäßig durchgeführt werden. Eine gute Ausgangsstellung ist zum Beispiel der Stand



Abb. 4 Richtiges Enblique-Aufstehen nach Bauchoperationen

an einer Fensterbank, auf der sich die Patientin abstützt (☞ Abb. 6, S. 34). Eine sanfte Beckenmobilisierung lindert postoperativ viele Beschwerdebilder und löst ein „eingefrorenes“ Becken aus seiner Erstarrung. Anfangs bieten sich zum Beispiel – auch in abgestützter Haltung – leichte Feldenkrais-Uhr-Bewegungen an. Später kann man den Pezziball einsetzen und beckenmobilisierende Übungen im Sitz anleiten.

Geduld mit der Blasenentleerung ▶ Immer wieder kommt es nach Operationen oder nach dem Entfernen des Katheters zu Entleerungsschwierigkeiten der Blase. Neben dem operativen Geschehen tragen auch die „fremde Toilettensituation“, die psychische Situation und ein gewisser Erfolgsdruck zur Irritation der Blase bei. Ruhe, Geduld und Wärme (Kleidung, warmer Raum, eventuell warmer Waschlappen auf der Vulva) tragen zur Entspannung der Muskulatur bei. Auf der Toilette erleichtern sanfte Bewegungen von Becken und LWS das „Loslassen“. Erfahrungswerte zeigen außerdem, dass sich mit der E-Technik nach Hanke und mit der Craniosakralen Therapie gute Erfolge erzielen lassen.

Luft ja, Sitzringe nein ▶ Bei Vulva-Operationen ist der Heilungsprozess besonders erschwert, da das Wundgebiet feucht ist und wenig „natürliche Luft“ an die Wunde kommt. Daher kann die Physiotherapeutin der Patientin den Hinweis geben, einige Zeit breitbeinig zu liegen und Luftbewegungen unter die Bettdecke zu bringen.

Bei Beckenbodentraumata durch Operationen oder Geburten empfiehlt es sich, keinen Sitzring zu benutzen. In einem Sitzring hängt der Beckenboden durch, was ein Ödem in der Genitalregion geradezu fördert. Ödematöse Schwellungen erschweren





Foto: H. Ruppert

Abb. 6 In abgestützter Ausgangsstellung kann die Patientin ihren Bauchorganen „Platz machen“. Atmen Richtung Bauch und leichte Beckenbewegungen fördern die Verschieblichkeiten des Gewebes und den Abbau von Gasresten.

Ziel der Physiotherapie nach gynäkologischen Operationen ist daher in erster Linie, die Patientinnen aufzuklären und ihnen ein Beckenbodenfreundliches Alltagsverhalten nahezubringen. Die erlangte Bewegungskoordination zwischen Zwerchfell, Transversus abdominis und Beckenboden soll zum Prinzip bei anstrengenden Alltagsbewegungen werden und wird zur Basis für einen gesunden Beckenboden.

Die beschriebene Behandlung kann außer in der Gynäkologie auch in der stationären Urologie und Proktologie eingesetzt werden. Sie leitet eine funktionelle Rehabilitation im Uro-Genitalbereich ein, wirkt entstauend und tonisierend und fördert damit den Heilungsprozesse für Blase, Beckenboden und Darm.

Hannelore Ruppert

Das Literaturverzeichnis finden Sie unter www.thieme.de/physioonline > „physiopraxis“ > „Literatur“.

und verzögern die Heilung. Bei Schmerzen im Sitzen sollte die Patientin Liegen, dynamisches Stehen oder Gehen bevorzugen.

Aufklärung ist wichtigster Baustein ▶ Nur wenige Frauen sammeln bis zum Zeitpunkt ihrer Operation Erfahrungen mit der Beckenbodenregion. Und der Beckenboden ist selbst unter Physiotherapeuten immer noch ein tabuisierter Körperbereich, den sie zu Unrecht „stiefmütterlich“ behandeln.



Hannelore Ruppert ist Physiotherapeutin und Kommunikationstrainerin. Von 1996–2004 war sie leitende Physiotherapeutin an der Universitäts-Frauenklinik in Köln. Sie arbeitet jetzt freiberuflich in einer Praxis in Köln und als Referentin in der Fortbildung mit den Schwerpunkten Frauengesundheit und Beckenbodenrehabilitation. Außerdem engagiert sie sich in der AG GGUP des ZVK. Internet: www.hannelore-ruppert.de

Therapieeffekte steigern!

Mit diesem Buch verstehen Sie das breite Spektrum der physikalisch und reflektorisch wirkenden Therapien

- > Mechanische, thermische, elektrische Reize
- > Bäder, Lichttherapie und Ultraschall
- > Klassische Massage und Bindegewebsmassage

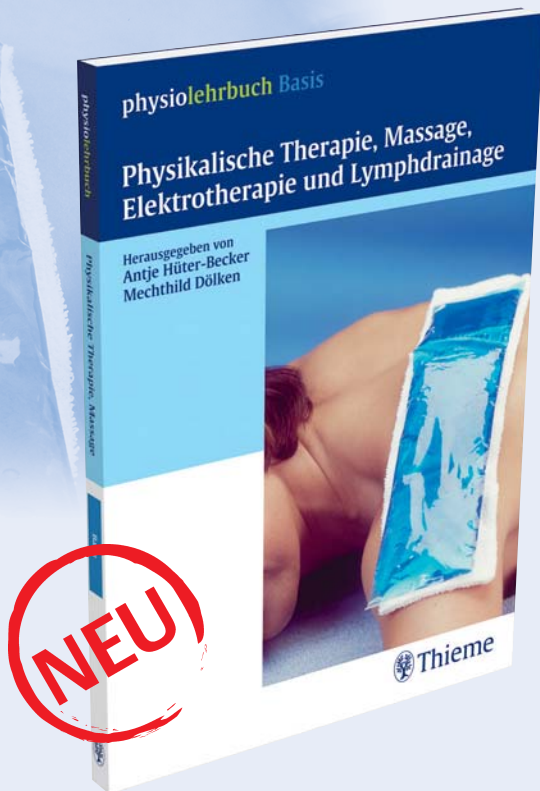und erkennen den hohen therapeutischen Nutzen dieser Heilmittel, die

- > Physiotherapie ergänzen und Wirkungen verstärken
- > in der Sportphysiotherapie unverzichtbar sind und
- > im Wellness-Bereich immer mehr an Bedeutung gewinnen.

Physikalische Therapie, Massage, Elektrotherapie und Lymphdrainage
Hüter-Becker / Dölken (Hrsg.)

10/2006
Ca. 330 S., ca. 150 Abb., kart.
ISBN-10: 3 13 136871 3
ISBN-13: 978 3 13 136871 3

Ca. € [D] 29,95



Ihre Bestellmöglichkeiten:

- ☎ Telefonbestellung: 0711/89 31-900
- ✉ Faxbestellung: 0711/89 31-901
- @ Kundenservice @thieme.de
- 🌐 www.thieme.de